

SGPH Newsletter

Schweizerische Gesellschaft für Pulmonale Hypertonie

Linksherzpathologie

Inhalt

Hauptthema: Pulmonale Hypertonie bei Linksherzpathologie

Hämodynamik	1
PH bei Klappenpathologien	2
PH bei systolischer und diastolischer LV-Dysfunktion.....	2

Fallstudie: Dekompensation nach multiplen Koronarinterventionen.....4

Gemeinsame Jahrestagung

Jahrestagung der SGPH vom 8.-10. September 2011 in Interlaken



Zusammen mit der Schweizerischen Gesellschaft für Intensivmedizin (SGI), der Gesellschaft für klinische Ernährung der Schweiz (GESKES), der Schweizerischen Gesellschaft für Notfall- und Rettungsmedizin (SGNOR) und der Schweizerischen Interessengemeinschaft für Intensivpflege (IGIP)

führt die SGPH diesen Herbst eine gemeinsame Jahrestagung durch. Es erwartet Sie ein spannendes und abwechslungsreiches Programm, welches die gemeinsamen Interessen der fünf Gesellschaften aufgreift.

Programm und Anmeldung:
www.imk.ch/sgi2011

Pulmonale Hypertonie bei Linksherzpathologie

M. Schwerzmann und C. Bösch

In rund drei Viertel aller Fälle ist die Ursache einer pulmonalen Hypertonie (PH) ein Linksherzproblem. Es ist mit Abstand die häufigste Ursache einer Druckerhöhung im kleinen Kreislauf.

Hämodynamik

Der mittlere Lungendruck ist proportional abhängig von Lungenwiderstand und Lungenfluss sowie dem „vorgeschalteten“ Druck im linken Vorhof. Ist dieser zu hoch, kann trotz normalem Lungenwiderstand eine PH (mittlerer pulmonaler Druck ≥ 25 mmHg) vorliegen. Mit Ausnahme der Patienten mit Mitralklappenpathologie ist der Druck im linken Vorhof primär abhängig vom linksventrikulären enddiastolischen Druck (LVEDP).

Um diesen „vorgeschalteten“ Druck abschätzen zu können, wird im Rahmen der invasiven PH-Diagnostik anlässlich des Rechtsherzkatheters der Lungen-„Wedge“-Druck (PCWP) bestimmt. Ein mittlerer PCWP von > 15 mmHg¹ wird als Hinweis darauf gedeutet, dass der LVEDP erhöht ist und somit ein Linksherzproblem vorliegt, das zu einer PH beiträgt.

In bestimmten Situationen trifft diese Annahme nicht zu:

- Bei eingeschränkter Compliance des linken Ventrikels kann der mittlere PCWP den LVEDP unterschätzen. Diese Diskrepanz ist vermutlich auf die Reservoir-Funktion des linken Vorhofes zurückzuführen, die die retrograde LVEDP-Übertragung auf die Lungenstrombahn dämpfen kann.
- Sobald der intrathorakale Druck den transmuralen Druck des Lungencapillarbettes übersteigt, widerspiegelt der mittlere PCWP nicht den LVEDP

sondern intrathorakale Druckverhältnisse. Diese Situation findet sich z.B. bei Volumendepletion mit tiefem linksatrialen Druck und kann auch bei parenchymalen Lungenerkrankungen oder Lungenembolien auftreten.

- Bei fortgeschrittenem Stadium der PH mit Abnahme des Herzminutenvolumens aufgrund der zunehmenden rechtsventrikulären Dysfunktion kommt es durch den verminderten venösen Fluss zum linken Herz zu einer „Normalisierung“ eines eigentlich erhöhten linksventrikulären Füllungsdruckes.

Je nach zu Grunde liegender Ursache kann eine Volumenbelastung mit NaCl während der Herzkatheteruntersuchung zur Klärung der Hämodynamik beitragen.

Trotz dieser möglichen Fehlerquellen hat sich die Klassifizierung der PH in eine prä- und postkapilläre Form anhand des PCWP gemäss Tabelle 1 etabliert. Dabei lässt sich nicht vermeiden, dass die Diagnose einer pulmonal-arteriellen Hypertonie (PH mit normalem PCWP, PAH) bei Patienten mit Linksherzproblem wahrscheinlich zu häufig gestellt wird, da mit einem alleinigen Rechtsherzkatheter die Erhöhung des LVEDP und somit das Linksherzproblem nicht immer erkannt werden kann. Dies illustriert eine retrospektive Zusammenstellung der Daten von 4'000 Patienten mit PH (definiert als mittlerer PA-Druck von ≥ 25 mmHg), bei denen sowohl ein Rechts- als auch ein Linksherzkatheter durchgeführt wurden. Bei rund 25 % der Patienten (580/3'926) lag anhand des Rechtsherzkatheters eine präkapilläre Form einer PH mit einem mittleren PCWP ≤ 15 mmHg vor. Wurde allerdings der LVEDP auch berücksichtigt, so zeigte sich, dass bei 310 von diesen 580 Pa-

Tabelle 1: Hämodynamische Klassifizierung der PH¹. Die Differenz zwischen mittlerem PA-Druck und mittlerem PCWP wird auch als transpulmonaler Gradient bezeichnet.

Definition	Hämodynamik	Klinik
Pulmonale Hypertonie (PH)	Mittlerer PA-Druck \geq 25 mmHg	
Präkapilläre PH oder Pulmonal-arterielle Hypertonie (PAH)	<ul style="list-style-type: none"> Mittlerer PA-Druck \geq 25 mmHg Mittlerer PCWP \leq 15 mmHg Cardiac output normal oder erniedrigt 	<ul style="list-style-type: none"> PAH PH infolge Lungenerkrankungen Chronisch thromboembolische PH Multifaktorielle PH
Postkapilläre PH oder Pulmonal-venöse Hypertonie	<ul style="list-style-type: none"> Mittlerer PA-Druck \geq 25 mmHg Mittlerer PCWP $>$ 15 mmHg Cardiac output normal oder erniedrigt 	<ul style="list-style-type: none"> PH infolge Linksherzerkrankung: <ul style="list-style-type: none"> systolische Dysfunktion diastolische Dysfunktion Klappenpathologie
<ul style="list-style-type: none"> Passive Form Reaktive Form (out of proportion) 	Mittlerer PA-Druck – mittlerer PCWP \leq 12 mmHg Mittlerer PA-Druck – mittlerer PCWP $>$ 12 mmHg	

tienten (53 %) der LVEDP $>$ 15 mmHg lag und somit ein Linksherzproblem bestand, das durch die alleinige Messung des PCWP nicht erkannt worden wäre². Obschon diese retrospektive Studie aufgrund ihrer Methodik nicht über alle Zweifel erhaben ist, erscheint es ratsam, bei Patienten mit echokardiographisch möglichem Linksherzproblem im Rahmen der PH-Abklärung nicht nur einen Rechtsherzkatheter durchzuführen, sondern ebenfalls den LVEDP im Rahmen eines Linksherzkatheters mitzubestimmen.

PH bei Klappenpathologien

Rund 60-70 % aller Patienten mit schwerer Aortenklappenstenose und alle Patienten mit schwerer Mitralklappenstenose weisen eine PH auf. Pathologisch finden sich im fortgeschrittenen Stadium eine Media-Hypertrophie und Intima-Verdickung der distalen Pulmonalarterien. Im Rechtsherzkatheter findet sich häufig ein erhöhter transpulmonaler Gradient (siehe Tab.1) und damit auch ein erhöhter pulmonaler Widerstand. Der mittlere PA-Druck ist in diesem Fall höher als dies die rein passive retrograde Übertragung des linksatrialen Druckes erwarten liesse. Man spricht von einer „out of proportion“ PH. Die Erhöhung des pulmonalen Widerstandes kommt einerseits durch den strukturellen Umbau der Lungenstrombahn zustande (fixe Komponente) und andererseits durch eine zusätzliche „reaktive“ Vasokonstriktion, die im Falle einer Vasodilatator-Ausstattung reversibel ist. Die Gründe sind nicht bekannt, die bei bestimmten Patienten zu einer fixen und/oder reaktiven Form einer „out of proportion“ PH führen.

Nach einem Klappeneingriff sinkt der pulmonale Druck in der Mehrheit der Fälle in einem Zeitraum von 6-12 Monaten auf nor-

male bis leicht erhöhte Werte ab, abhängig davon wie weit die Klappenfunktion durch den Eingriff normalisiert werden konnte³. Die Prognose einer leichten residuellen PH nach Klappenkorrektur ist günstig und nicht vergleichbar mit einer PAH.

PH bei systolischer und diastolischer LV-Dysfunktion

Aufgrund der unterschiedlichen Therapie-strategien muss eine PH bei Linksherzerkrankungen von einer PAH streng abgegrenzt werden. Diese Unterscheidung kann jedoch Schwierigkeiten bereiten. Offensichtliche Ursachen der pulmonal-venösen Hypertonie sind nebst der Klappenerkrankungen die systolische linksventrikuläre Dysfunktion. Andere zugrundeliegende Ätiologien wie die diastolische Dysfunktion bei noch erhaltener systolischer Pumpfunktion können ohne invasive Diagnostik verpasst werden, insbesondere wenn intensiv diuretisch vorbehandelt wurde.

Bei Vorliegen einer PH ist die Prognose sowohl bei der systolischen als auch bei der diastolischen Herzinsuffizienz schlechter als ohne. Ein erhöhter pulmonaler Druck als auch eine eingeschränkte rechtsventrikuläre Funktion beeinflussen massgebend das Überleben und die Leistungsfähigkeit von Patienten mit einer LV-Dysfunktion.

Zu den häufigsten Grunderkrankungen der chronischen Linksherzinsuffizienz mit eingeschränkter systolischer Pumpfunktion zählt die koronare Herzkrankheit, gefolgt von der arteriellen Hypertonie und anderen nicht-ischämischen Kardiomyopathien. Die Manifestation einer diastolischen Herzinsuffizienz ist mit den Risikofaktoren Alter, arterielle Hypertonie, Diabetes mellitus bzw. metabolisches Syndrom und Adipositas ver-

gesellschaftet. Die Prävalenz dieser Form der Herzinsuffizienz ist steigend und macht insgesamt mindestens 50 % der Fälle aus. Epidemiologisch ist die Mortalität bei diastolischer Herzinsuffizienz nicht wesentlich geringer als bei der systolischen. Im Gegensatz zur systolischen Dysfunktion, wo klare medikamentöse Vorgaben (ACE-Hemmer, ARB und Betablocker) zur Verbesserung der Prognose bestehen, ist die Datenlage bei der diastolischen Herzinsuffizienz noch unbekannt. Gemäss Konsensuspapier des ESC von 2007 muss zur Diagnose einer diastolischen Herzinsuffizienz folgendes vorliegen⁶ (Tab. 2):

- Zeichen und/oder Symptome einer chronischen Herzinsuffizienz (Belastungsdyspnoe, Lungenödem, Bein-/Knöchelödeme, Hepatomegalie oder verminderte körperliche Belastbarkeit) und
- eine erhaltene linksventrikuläre Pumpfunktion (LVEF $>$ 50 %) bei normalem linksventrikulären Volumen-Index (enddiastolisch $<$ 97 ml/m²) und
- Hinweise auf eine diastolische Dysfunktion (abnorme LV-Relaxation, Füllung, Dehnbarkeit oder Steifigkeit) aus nichtinvasiven oder invasiven Untersuchungen.

Objektivierbare Parameter der diastolischen LV-Dysfunktion, linksventrikuläre Hypertrophie, linksatriale Dilatation oder Erhöhung des BNP-Plasmaspiegels sind notwendig, um die Diagnose stellen zu können.

Der Mechanismus des Entstehens der PH ist sowohl bei der systolischen wie auch bei der diastolischen Dysfunktion ähnlich und entsteht als adaptive Reaktion auf der Basis einer chronischen Erhöhung des linksventrikulären Füllungsdruckes (LVEDP $>$ 15mmHg) gefolgt von einer Erhöhung linksatrialer und pulmonal-venöser Druckwerte. Durch die

Tabelle 2: Diastolische Herzinsuffizienz: diagnostische Algorithmen in Anlehnung an ESC 2007

Zeichen und/oder Symptome einer chronischen Herzinsuffizienz		
+		
Erhaltene oder leicht reduzierte linksventrikuläre Pumpfunktion LVEF > 50 % und LVEDVI < 97 ml/m ²		
+		
Hinweise auf eine diastolische Dysfunktion		
Invasive Messung: mPCWP > 12mmHg oder LVEDP > 16mmHg	Tissue Doppler: E/E' > 15 falls 15 > E/E' > 8: • BNP > 200 pg/ml oder • Echo*: - E/A < 0.5 und DT _{>50y} > 280 ms oder - LAVI > 40ml/m ² oder - LVMI > 122g/m ² (w), > 149 g/m ² (m) • oder Vorhofflimmern	Biomarker: BNP > 200pg/ml und E/E' > 8 oder Echo*

LVEDVI, linksventrikulärer enddiastolischer Volumen-Index; E/E', Quotient aus früher Mitralfüllungsgeschwindigkeit und Gewebe-Doppler-Geschwindigkeit am Mitralanulus; DT, Dezelerationszeit; LAVI, linksatrialer Volumen-Index; LVMI, linksventrikulärer Massen-Index

Drosselung des venösen Rückstroms wird somit der linke Ventrikel vor einer Volumenüberladung geschützt. Im fortgeschrittenen Stadium kann jedoch mit Verschlechterung der rechtsventrikulären Funktion der pulmonale Druck wie auch das Herzzeitvolumen abnehmen. Die Reversibilität gegenüber Vasodilatoren schwindet.

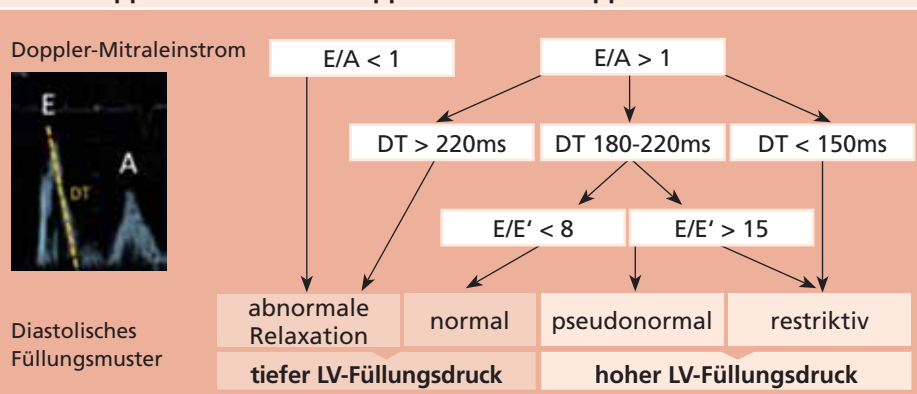
Der Schweregrad der linksventrikulären systolischen Dysfunktion zeigt keine direkte Korrelation mit dem Entstehen einer PH, sondern vielmehr der Schweregrad der vorliegenden diastolischen Dysfunktion. Wertvolle Echokardiographie-Parameter um den Schweregrad der diastolischen Dysfunktion abzuschätzen, liefern die Analyse des Mitraleinstromes (E/A Ratio, E-Wellen, Dezelerationszeit) sowie der Mitralklappen-Anulus-Bewegung (Ratio E/E'). Das damit

erhobene diastolische Füllungsmuster korreliert mit den linksventrikulären Füllungsdrücken (Tab. 3). Durch das Ermitteln der Füllungsdrücke und die Abschätzung des Schweregrades der PH anhand des Trikuspidalinsuffizienzsignales lassen sich Aussagen über den Schweregrad der Herzinsuffizienz und über die Effektivität und das Ansprechen der Therapie treffen. Bei eindeutigen Fällen von PH als Folge einer Links Herzinsuffizienz (eingeschränkte systolische LV-Funktion, schwere diastolische Dysfunktion) liefert üblicherweise ein Rechtsherzkatheter keine therapierelevanten Informationen. Ausgenommen davon sind Patienten, die im Hinblick auf ein Herzersatzverfahren evaluiert werden (siehe Fallbeschreibung).

Therapieziel ist die Behandlung der Links Herzinsuffizienz, mit der im Regelfall au-

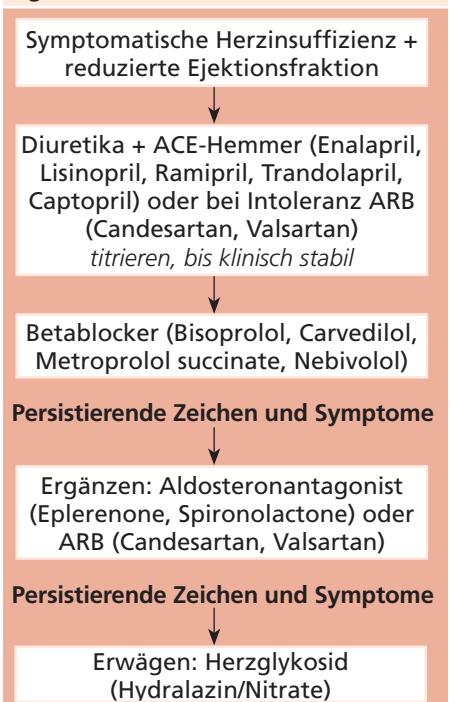
tomatisch ein Absinken der PH und des vermeintlich fixiert erhöhten pulmonalen Widerstandes verbunden ist (Tab. 4). Eine zentrale Bedeutung kommt der maximalen Nachlastsenkung zu, um eine weitgehende Normalisierung der Füllungsdrücke herbeizuführen. Derzeit sind vasoaktive Substanzen, welche gezielt am pulmonal-arteriellen Schenkel der Lungenstrombahn wirken, für die pulmonal-venöse Hypertonie nicht zugelassen und sollten nur in Einzelfällen individuell evaluiert werden. Diese bergen die Gefahr, insbesondere bei der fortgeschrittenen diastolischen Dysfunktion, über eine Steigerung des pulmonalen Kapillardrucks und damit der Vorlast bei bereits erhöhtem Füllungsdruck des linken Ventrikels zu einem Lungenödem zu führen. Es ist selbstredend, dass andere Ursachen, i.e. koronare und valvuläre Probleme, die durch interventionelle Kardiologie oder Herz-Chirurgie gelöst werden können, ausgeschlossen oder eben behandelt werden. Ein erstes Abschätzen des Therapieerfolges mittels Echokardiographie ist nach wenigen Wochen sinnvoll. Bei Nichtansprechen trotz Ausschöpfen sämtlicher Therapiemassnahmen stellt die Implantation eines linksventrikulären Assist Devices (Kunstherz) eine effektive mechanische Form der Verbesserung der Linksherzinsuffizienz sowie eine effiziente Form der Drucksenkung im kleinen Kreislauf dar.

Tabelle 3: Vereinfachte Darstellung zur echokardiographischen Abschätzung der linksventrikulären Füllungsdrücke mittels Doppler-Einstrom über der Mitralklappe bzw. Gewebe-Doppler am Mitralklappenanulus



E/A, Quotient aus früh-(E) und spätdiastolischer (A) maximaler Mitraleinstromgeschwindigkeit; E/E', Quotient aus früher Mitralfüllungsgeschwindigkeit (E) und Gewebe-Doppler-Geschwindigkeit am Mitralanulus (E'); DT, Dezelerationszeit

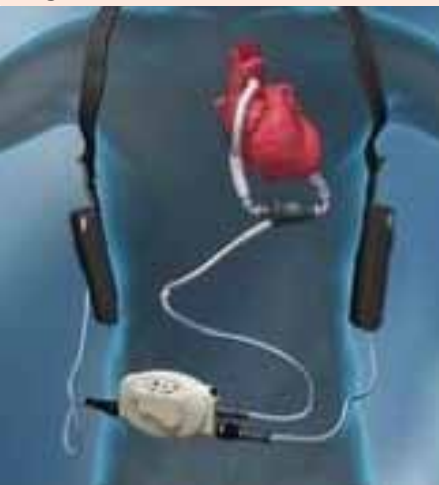Tabelle 4: Medikamentöse Therapie der chronischen Herzinsuffizienz (gemäss ESC Richtlinien 2008)



Fallstudie: Dekompensation nach multiplen Koronarinterventionen

Ein 67-jähriger Patient wurde nach multiplen Koronarinterventionen im Endstadium einer ischämischen Kardiomyopathie aufgrund einer erneuten Dekompensation stationär aufgenommen. Hierbei hat sich in der Echokardiographie eine ausgeprägte PH als Folge der Grunderkrankung gezeigt. Nachdem das Ausschöpfen sämtlicher sowohl medikamentöser als auch elektrophysiologischer (ICD-CRT) Massnahmen keinen Erfolg gebracht hat, wurde eine Herztransplantation erwogen. Die invasive Abklärung ergab im Rechtsherzkatheter einen pulmonal-arteriellen Mitteldruck von 52 mmHg bei einem mittleren Systemdruck von 83 mmHg, der PCWP betrug 27 mmHg, der LVEDP lag bei 18 mmHg. Das Herzzeitvolumen betrug 2.1 L/min. Es errechnete sich ein pulmonaler Gefässwiderstand von 10.9 WU respektive 872 dyn s cm⁻⁵. Es zeigte sich keine Reversibilität auf Nitroprussid oder Prostaglandin. In dieser Situation war eine primäre Herztransplantation aufgrund

Abbildung 1: Ventrikuläres Assist Device vom Typ Thoratec Heart Mate II (Axialpumpenprinzip) mit tragbaren Batterien und Controller



Mit Genehmigung von Thoratec Corporation.

Redaktion: PD Dr. O. Schoch, Prof. Dr. J.-D. Aubert, Prof. Dr. M. Beghetti, PD Dr. G. Domenighetti, Prof. Dr. L. Nicod, Dr. S. Oertle, PD Dr. M. Schwerzmann, Dr. D. Weilenmann, verantwortlich. **Redaktorin:** D. Prisi
Verlag: IMK Institut für Medizin und Kommunikation AG, Münsterberg 1, 4001 Basel, Tel. 061 271 35 51, Fax 061 271 33 38, sgph@imk.ch; Markennamen können warenzeichenrechtlich geschützt sein, auch wenn ein entsprechender Hinweis fehlen sollte. Für die Angaben zu Dosierung und Verabreichung von Medikamenten wird keine Gewähr übernommen. Mit freundlicher Unterstützung durch Actelion. Der Sponsor hat keinen Einfluss auf den Inhalt der Publikation.

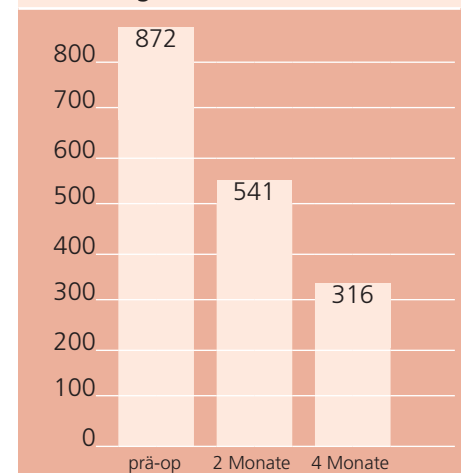
ISSN 1661-9226



der exzessiv erhöhten Druckwerte im kleinen Kreislauf undenkbar. Der frisch transplantierte rechte Ventrikel hätte bei dieser für ihn ungewohnten Druckbelastung akut versagt. Aus diesem Grund wurde der Entschluss gefasst, durch die Implantation eines linksventrikulären Assist Devices (Abb. 1) die symptomatische terminale Herzinsuffizienz zu behandeln und hierdurch eine Senkung der PH herbeizuführen. Nach erfolgreichem Einsetzen des Assist Device erfolgte nach zwei Monaten eine erste Evaluierung der Pulmonaldrücke. Diese zeigte eine dramatische Verbesserung der Drucksituation im kleinen Kreislauf. Die invasive Abklärung ergab im Rechtsherzkatheter einen pulmonal-arteriellen Mitteldruck von 29 mmHg bei einem mittleren Systemdruck von 90 mmHg, der PCWP betrug 7 mmHg bei einem Herzzeitvolumen von 3.3 L/min. Der pulmonale Gefässwiderstand lag nun bei 6.8 WU respektive 541 dyn s cm⁻⁵. Diese Messwertverbesserungen widerspiegeln sich klinisch in einem verbesserten Allgemeinbefinden und gesteigerter Leistungsfähigkeit. Der pulmonale Widerstand war aber weiterhin zu hoch für eine Transplantation (Ziel: PVR < 2.5 WU und/oder TPG < 15 mmHg). Die medikamentöse Therapie wurde deswegen zusätzlich mit Sildenafil ergänzt. Nach vier Monaten wurde erneut ein Rechtsherzkatheter durchgeführt. Der pulmonal-arterielle Mitteldruck betrug nun 18 mmHg bei einem mittleren Systemdruck von 84 mmHg, der PCWP betrug 1 mmHg. Das Herzzeitvolumen betrug 4.3 L/min. Damit errechnete sich ein pulmonaler Gefässwiderstand von 316 dyn s cm⁻⁵ (siehe Abb.2). Zu diesem Zeitpunkt konnte der Patient aktiv für eine Herztransplantation gelistet werden. Fünf Monate nach erfolgreicher orthotoper Herztransplantation wurden die pulmonal-arteriellen Druckwerte erneut gemessen. Hierbei konnte ohne medikamentöse Unterstützung eine dauerhafte Stabilisierung der Druckwerte im kleinen Kreislauf bewiesen werden (pulmonal-arterieller Mitteldruck von 17 mmHg bei einem mittleren Systemdruck von 70 mmHg, der PCWP betrug 13 mmHg bei

einem Herzzeitvolumen von 4.5L/min. Der pulmonale Gefässwiderstand lag nun bei 71 dyn s cm⁻⁵).

Abbildung 2: PVR vor und nach VAD



Eindrückliche Abnahme des pulmonalen Widerstandes unter optimierter Herzinsuffizienz-Therapie inklusive Assist-Device (VAD)

Literatur:

- Galie N, Hooper MM, Humbert M, et al. Guidelines for the diagnosis and treatment of pulmonary hypertension: The Task Force for the Diagnosis and Treatment of Pulmonary Hypertension of the European Society of Cardiology (ESC) and the European Respiratory Society (ERS), endorsed by the International Society of Heart and Lung Transplantation (ISHLT). *Eur Heart J.* 2009;30(20):2493-2537.
- Halpern SD, Taichman DB. Misclassification of pulmonary hypertension due to reliance on pulmonary capillary wedge pressure rather than left ventricular end-diastolic pressure. *Chest.* 2009;136(1):37-43.
- Levine MJ, Weinstein JS, Diver DJ, et al. Progressive improvement in pulmonary vascular resistance after percutaneous mitral valvuloplasty. *Circulation.* 1989;79(5):1061-1067.
- Nishimura RA, Tajik AJ. Evaluation of diastolic filling of left ventricle in health and disease: Doppler echocardiography is the clinician's Rosetta Stone. *J Am Coll Cardiol.* 1997;30:8-18.
- Nagueh SF et al. EAE/ASE Recommendations: Recommendations for the Evaluation of Left Ventricular Diastolic Function by Echocardiography. *European Journal of Echocardiography* (2009) 10, 165-193
- Paulus WJ, Tschöpe C, Sanderson JE et al. How to diagnose diastolic heart failure: a consensus statement on the diagnosis of heart failure with normal left ventricular ejection fraction by the Heart Failure and Echocardiography Associations of the European Society of Cardiology. *European Heart Journal* (2007) 28, 2539-2550.
- Beyersdorf F, Schlensak Ch et al. Regression of „fixed“ pulmonary vascular resistance in heart transplant candidates after unloading with ventricular assist devices. *J Thoracic Cardiovasc Surg,* 140, 4: 747-749.

Autoren:

Dr. med. Claudia Bösch, Oberärztin, Herzinsuffizienz und -transplantation, PD Dr. med. Markus Schwerzmann, Leitender Arzt, Angeborene Herzfehler, Universitätsklinik und Poliklinik für Kardiologie, Inselspital Bern